Aus der geburtshülflich-gynäkologischen Abteilung (Leitender Arzt: San.-Rat Dr. Hans Heuck) und dem Pathologischen Institut des Städt. Krankenhauses in Ludwigshafen/Rh. (Vorstand Prof. Dr. med. Robert Hanser).

Zur Frage der Bauchdeckendesmoide

(Unter Berücksichtigung eines eigenen Falles von außergewöhnlichen Ausmaßen.)

Inaugural-Dissertation

zur
Erlangung der Doktorwürde
verfaßt und einer
Hohen medizinischen Fakultät der Bayerischen
Ludwig-Maximilians-Universität zu München

vorgelegt von

Hans Heuck
aus Ludwigshafen/Rhein

1938

Pilger-Druckerei G. m. b. H., Speyer a. Rh.

Referent: Prof. Dr. med. H. Eymer.

Gedruckt mit Genehmigung der Medizinischen Fakultät
der Bayer. Ludwig-Maximilians-Universität zu München.

Meinen Eltern

R. UNIV.
BIBLIOTHEEK
LEIDEN

Die Kasuistik der Bauchwandtumoren ist bereits so umfangreich, daß wohl nur dann die Veröffentlichung eines neuen Falles berechtigt ist, wenn er aus dem üblichen Rahmen herausfällt. Der Tumor, über den ich berichten will, scheint nun tatsächlich — was Maße und Gewicht einerseits und seinen mutmaßlichen Ausgangspunkt andererseits betrifft — in der Literatur keinen Vorgänger zu haben. Es handelt sich um ein Fibromyom der vorderen Bauchwand mit dem gewaltigen Gewicht von 24 kg. Bevor ich mich jedoch seiner Beschreibung zuwende, soll erst die Krankengeschichte seiner Trägerin mitgeteilt werden.

Frau A. Z., die am 2. 12. 1926 das Krankenhaus aufsuchte, war 48 Jahre alt.

Aus der Familienanamnese ergibt sich nichts Besonderes. In der eigenen Anamnese findet sich ein Gelenkrheumatismus, an dem die Patientin mit 16—17 Jahren litt, sowie eine Pneumonie nach einer vor 4 Jahren stattgefundenen Laparotomie, welche bereits den vorliegenden Tumor betraf. Auf diese Operation komme ich später noch zurück.

Die Menarche lag im 17. Lebensjahre. Die Menses waren immer regelmäßig. Letzte Periode Ende Oktober.

Die Pat. hatte 9 mal geboren und 3 mal innerhalb der ersten 4 Monate spontan abortiert.

Ihre jetzigen Beschwerden begannen vor 4 Jahren. Nach dem Essen trat ein Druckgefühl im Leib auf, das die Pat. schließlich veranlaßte, zum Arzt zu gehen. Es wurde damals eine Geschwulst von Mannskopfgröße festgestellt, die bis über Nabelhöhe reichte. Bei der anschließenden Operation wurde die Geschwulst jedoch nicht entfernt, da man sie für maligne hielt. Die Untersuchung eines exzidierten Gewebsstückchens zeigte allerdings ihren gutartigen Charakter.

Ein Jahr nach der Operation bemerkte die Pat., daß ihr Leib langsam dicker wurde. Sie konnte aber bis vor 14 Tagen noch ihre Hausarbeit verrichten. Seit dieser Zeit nahm ihr Leibesumfang ganz rapide zu. Es traten Atembeschwerden und Harndrang auf. Jedoch

konnten jedesmal nur geringe Mengen Urin entleert werden. Außerdem zeigten sich zeitweise Schwellungen der Beine, die jedoch regelmäßig wieder verschwanden.

Befund: Mittelgroße Frau, in stark reduziertem E. und K. Z. Gewicht: 83 kg.

Die äußere Haut ist blaß, schlaff und zeigt keinerlei Fettpolster. Die Schleimhäute sind nur schwach durchblutet.

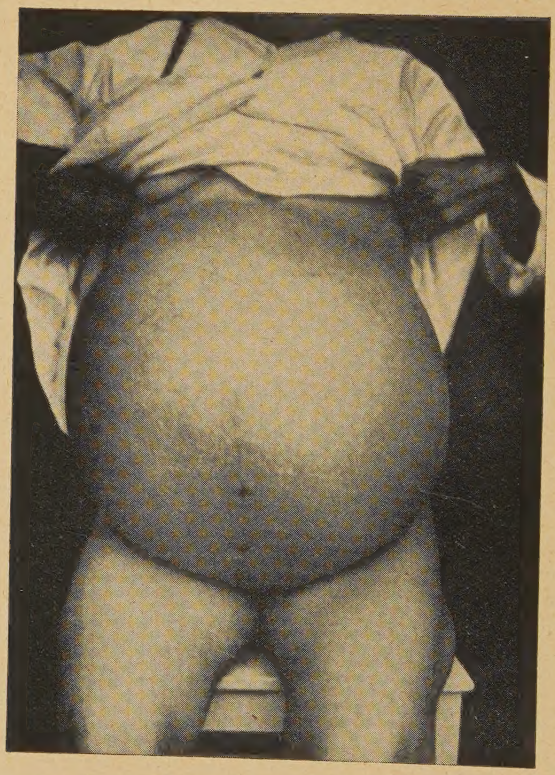

Frau A. Z. vor der Operation (Bild 1)

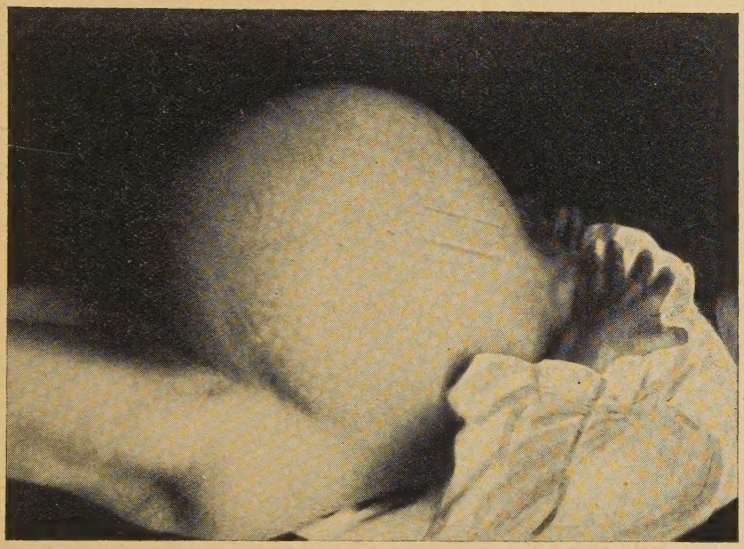

Frau A. Z. vor der Operation (Bild 2)

Der *Thorax* ist schmal und flach und zeigt nur geringe Atemexcursionen. Die Lungengrenzen sind bds. vorn und hinten stark hochstehend und kaum verschieblich. Der Klopfschall ist überall voll und laut. Das Exspirium ist etwas verschärft. Man hört überall Giemen und Pfeifen. Herz o. B.

Das *Abdomen* ist hoch aufgetrieben, die Haut stark gespannt, glänzend, deutliche Venenzeichnung an den Flanken. Unterhalb des Nabels findet sich eine bis zur Symphyse reichende, stark gespannte, gut verheilte Operationsnarbe. Es besteht über dem ganzen Abdomen eine ausgesprochene Dämpfung (Schenkelschall). Nur unter dem Rippenbogen läßt sich eine kleine Partie mit tympanitischem Schall herausperkutieren, deren Begrenzung in einer nach dem Rippenbogen zu konkaven Linie verläuft.

Der in Nabelhöhe gemessene Leibesumfang beträgt 1,31 Meter.

Die Entfernung Symphyse — Nabel 26 cm.

„ „ Nabel — Schwertforts. 34 cm.

Extremitäten: beide Unterschenkel, rechts mehr als links, sind oedematös geschwollen. Fingereindrücke bleiben stehen. Die bds. Oberschenkel sind frei von Oedemen.

Urin: Albumen ∅; Sacch. ∅.

Gynäkologische Untersuchung: Portio glatt, hinteres Scheidengewölbe erhalten, Douglas nicht vorgewölbt, kleines Becken leer, Corpus uteri vom Tumor nicht abgrenzbar.

Diagnose: Wahrscheinlich Ovarial-Tumor.

Da nun die Pat. so nicht lange weiterleben konnte, und außerdem die Probeexzision vor 4 Jahren keinen malignen Tumor ergeben hatte, entschloß man sich zur Operation.

Operation: Zunächst wird in Lokalanästhesie im Bereich der alten Narbe eingegangen, doch kommt man hier nicht in die freie Bauchhöhle, sondern in den Tumor selbst hinein. Es wird dann im Bereich des Darmschalles ganz oben im Epigastrium inzidiert, wo man auch in die freie Bauchhöhle kommt, und ein Tumor von weißlicher Farbe, derber Konsistenz, der an seiner Oberfläche mehrfache Lappungen zeigt, sichtbar wird. Es wird jetzt Narkose eingeleitet. Es gelingt von dem oberen Schnitt aus den Tumor zum großen Teil von der Bauchwand, mit der er durch leichte Adhäsionen verklebt ist, abzulösen. Nachdem der obere Schnitt und der zuerst gemachte miteinander verbunden waren, wird der Tumor von oben, dann von rechts und links mit der Hand umgangen und läßt sich von dem Peritoneum parietale mehr oder weniger leicht ablösen. Es wird dabei festgestellt, daß das Peritoneum parietale auf den Tumor übergeht und daß die Vorderwand des Tumors der Fascia transversalis anliegt. Unten, im Bereich der alten Narbe, bestehen sehr feste Verwachsungen mit dem Tumor, die nur scharf abzutrennen sind. Nachdem der Tumor bis in die Nähe der Symphyse frei war, wird er aus der Bauchhöhle herausgewälzt, wobei sich rechts eine Verwachsung mit dem Peritoneum parietale in einem handtellergroßen Bezirk und nach hinten zu eine strangartige Verbindung mit dem Mesenterium fand. Nach dem Vorwälzen des Tumors zeigt sich, daß der Uterus und beide Adnexe von einwandfreier Beschaffenheit sind und in keinerlei Verbindung mit dem Tumor stehen. Auch die Ligamenta rotunda verlaufen in normaler Weise. Die Blase ist an der Hinterwand des Tumors in die Höhe gezogen und dabei nach links verdrängt. Sie läßt sich dem Tumor gegenüber nicht abgrenzen. Vom oberen Blasenrand geht das Peritoneum parietale der vorderen Bauchwand glatt auf die Hinterwand des Tumors über, der auf seiner

ganzen Oberfläche peritonealen Überzug hat. Beim Ablösen der Blase wird weit rechts begonnen, wo an der Tumorgrenze das abgedrängte in das festhaftende Peritoneum übergeht. Bei weiterer Spaltung des Peritoneum zur Mitte und nach links herüber wird jetzt aber die Blase verletzt, und es entsteht ein 3—4 cm langes Loch. Unter Eingehen mit dem Finger in die entstandene Öffnung läßt sich die Blase mehr oder weniger vom Tumor abtrennen. Dabei fällt ein weißer drehrunder Strang von der Dicke eines Lig. rotundum auf, der einen Augenblick für den Ureter gehalten wird. Es zeigt sich aber, daß er in den Tumor, an ihm sich strahlig auflösend, übergeht. Nach der Tiefe zu läßt sich der Strang in das kleine Becken bis zur Gegend der A. hypogastrica verfolgen. Sein Verlauf ließ sich gut übersehen, da beim Ablösen der Blase das vordere, durch den Tumor mit nach oben gezogene Blatt des Lig. latum vorn und abwärts vom Lig. rotundum eröffnet wurde. Hierdurch gelang es leicht, einen Überblick über die Beckengefäße und den hier an normaler Stelle verlaufenden Ureter zu bekommen. Nach Freipräparieren der Blase hängt der Tumor nur noch vorn unten an der Symphyse und den Rectussehnen. Er reicht bds. bis zur Mitte der Verbindung Tuberculum pubic.-Spina iliaca ant. sup. Hier, wo die festeste Verbindung mit der Bauchwand bzw. mit der Symphyse besteht, muß der Tumor scharf abgesetzt werden. Bei der ganzen Auslösung des Tumors sah man nirgends ein größeres Gefäß, bzw. einen gefäßführenden Stiel.

Nach sorgfältiger Blutstillung wird das Loch in der Blase mit einer Reihe von Muskelknopfnähten verschlossen, darüber das Peritoneum der Blase, sowie zum Teil des abgelösten Tumors durch fortlaufende Naht vernäht. Nach Freipräparieren des Peritoneum, der Fascie und der Musc. recti, wird, etwa von Nabelhöhe ab, bds. etwa 1½ querfingerbreit Bauchwand abgetragen, dann das Peritoneum fortlaufend vernäht. Der Nabel selbst fällt dabei mit weg. Muskelknopfnähte bis etwas über Nabelhöhe, durchgreifende Seidennähte, fortlaufende Fasciennaht, Hautklammern. In die Blase kommt ein Dauerkatheter.

Die Pat. überstand den großen Eingriff gut. Das ist schon erstaunlich, wenn man einmal den sehr mäßigen Kräftezustand in Erwägung zieht und dann auch die enorme Entlastung berücksichtigt, welche die plötzliche Wegnahme von 24 kg bedeutet. Vermeidet man es doch z. B. ängstlich, einen größeren Ascites rasch abzulassen. Allerdings bringt eine Laparotomie mit der unter Umständen weit eröffneten Bauchhöhle und die durch Herausnahme des Tumors

rasche Entlastung andere physikalische Verhältnisse als die Punktion eines Ascites.

Am 5. Tage nach der Operation wurden die Klammern entfernt, am 7. Tage der Dauerkatheter. Die Blase war wieder funktionsfähig. Nachdem die Temperatur sich zunächst um 38 Grad bewegt hatte, stieg sie am 8. Tag auf 39,2. Herz- und Kreislaufmittel, die bereits abgesetzt worden waren, wurden wieder gegeben. Am 10. Tag wurde eine außerordentlich starke Bronchitis über der ganzen Lunge festgestellt. Am 12. Tag Besserung des Befindens. Temperatur: 37,5. Die Fäden wurden entfernt. Am 19. Tag durfte die Pat. zum ersten Male aufstehen. Am 27. Tag wurden sämtliche Medikamente abgesetzt, die Pat. stand nun morgens und mittags auf, obwohl immer noch eine leichte Bronchitis vorhanden war. Am 32. Tag verschlechterte sich der Puls, er wurde kleiner, stärker beschleunigt und ziemlich irregulär. Es zeigte sich eine Leberschwellung, sowie Oedeme an den unteren Extremitäten. Es handelte sich wahrscheinlich um ein acutes Versagen des Herzens. Die Pat. nahm nur noch flüssige Nahrung, ließ Urin und Stuhl unter sich und war dauernd mehr oder weniger benommen. Auf Gaben von Strophantin, Campher und Cardiazol besserte sich jedoch langsam das Befinden. Gegen ärztlichen Rat wurde sie aber vom Manne nach Hause genommen und starb dort nach einigen Tagen. — So ist also Frau A. Z. nicht an den direkten Folgen der großen Operation gestorben. Es ist gar nicht ausgeschlossen, daß sie wieder völlig genesen wäre, wenn sie im Krankenhause hätte bleiben können, wo durch die energische Therapie bereits eine Besserung eingetreten war, die sehr wahrscheinlich zur völligen Genesung führen konnte. Die plötzliche große Entlastung hatte ihr nicht geschadet, die große Bauchwunde ist p. p. geheilt und die durch die Verletzung in Frage gestellte Blasenfunktion wurde rasch wieder völlig normal.

Eine makroskopische Beschreibung des Tumors liegt der Krankengeschichte nicht bei. An Hand der Photographie, die gleich nach der Operation angefertigt wurde, kann man sich aber leicht ein Bild von seinem Aussehen machen. Der Tumor hatte, im Gegensatz zu heute, wo er durch die lange Aufbewahrung in einem viereckigen Behälter dessen Form angenommen hat, ursprünglich eine ovoide Gestalt. Mit Hilfe des mitphotographierten Maßstabes läßt sich erkennen, daß seine größte Länge 47 cm, die größte Breite 38 cm betrug. Über sein Gewicht ist eine genaue Angabe vorhanden: er wog genau 48 Pfd. und 100 Gramm. Man sieht auf dem Bild, daß der Tumor aus zwei ungleich großen Abschnitten bestand, die durch eine

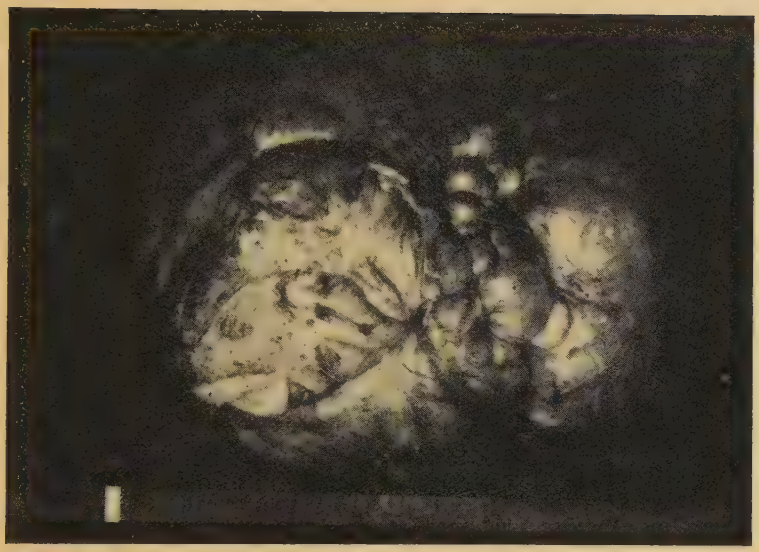

Der Tumor in frischem Zustand.

eingeschnürte Partie miteinander verbunden sind. Die Oberflächen beider Abschnitte sind nicht glatt, sondern sie weisen zahlreiche mehr oder weniger vorragende Knoten auf. Es ist jedoch die dorsale Seite des Tumors stärker gegliedert als die ventrale. Beide Seiten sind fast völlig vom Bauchfell überzogen, unter dem man einzelne Gefäße durchscheinen sieht. Heute hat der Tumor eine annähernd rechteckige Form angenommen und ist etwas kleiner geworden, was durch die Form des Aufbewahrungsgefäßes und die Konservierungsflüssigkeit bedingt ist. Seine Maße sind jetzt: 40 : 20 : 30 cm. An der Einteilung des Tumors, den Knoten, dem Bauchfellüberzug hat sich nichts geändert. Nur die Gefäße sind nicht mehr sichtbar. Der Durchmesser der Einschnürung beträgt 12 cm, die Abmessungen des kleineren Abschnittes 14 : 29 : 15 cm. Letzterer ist völlig vom Bauchfell überzogen. Am untersten Teil des größeren Abschnittes ist ein annähernd kreisrunder Bezirk, dessen Durchmesser ca. 12 cm beträgt, frei von Bauchfell. Am Rande dieses Bezirkes läßt sich ein

Die dorsale Fläche des Tumors in seinem heutigen Zustand.

deutlich markierter runder Strang erkennen, der im Aussehen und in seiner Konsistenz durchaus einem leicht verdickten Lig. vesicoumbilicale ähnelt. Kurz vor dem Eintritt in die Tumormasse teilt sich der Strang in zwei weitere dünnere, parallelverlaufende auf, die einen Durchmesser von 2—3 cm besitzen. Im Tumor lassen sie sich in einer Tiefe von 1,5 cm auf eine Länge von etwa 8,5 cm verfolgen. Dieses Gebilde ist nach den Angaben des Operateurs mit größter Wahrscheinlichkeit identisch mit dem im Operationsbericht erwähnten weißen drehrunden Strang. Zur mikroskopsichen Untersuchung wird das ganze Gebiet herausgeschnitten.

Zwei weitere Stränge (auf dem Bild ebenfalls bezeichnet) lassen sich auch noch, aber wesentlich undeutlicher, erkennen. Sie sind weder so rund und glatt, noch in ihrer Konsistenz so gleichmäßig fest wie Strang I. Innerhalb der Tumormasse lassen sie sich auch nicht weiter verfolgen. Bei ihnen besteht die Möglichkeit, daß es sich um bei der

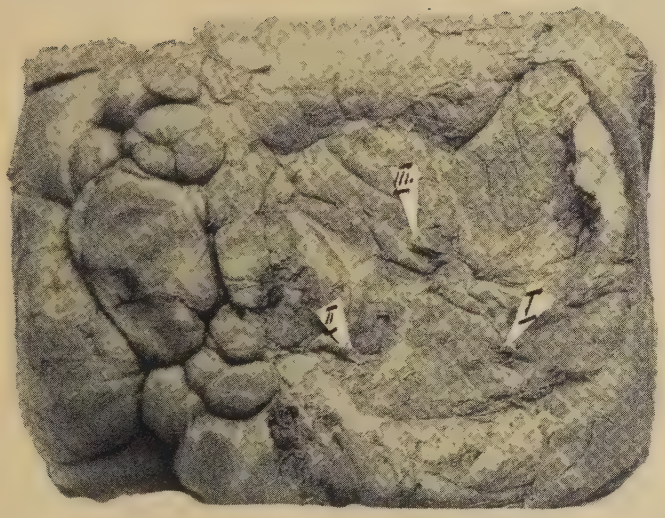

Die ventrale Tumorfläche mit den Strängen I—III.

Operation oder später entstandene Artefakte handelt. Zur mikroskopischen Untersuchung werden aber auch sie herausgenommen.

Noch von der ersten Untersuchung her finden sich mehrere kleinere und größere Einschnitte, von denen einer im kleineren Tumorabschnitt zu einer gut birnengroßen Cyste führt. Weitere von mir ausgeführte Schnitte ergaben eine weißlich-gelbe Schnittfläche von gleichmäßig glattem sehnenartigem Aussehen und fester Konsistenz. Man kann außerdem an manchen Stellen hellere, sich häufig durchflechtende Streifen erkennen. Blutgefäße sind auf sämtlichen Schnitten makroskopisch nirgends sichtbar.

Nach den Angaben des Operationsberichtes, sowie nach der Beschaffenheit der Tumoroberfläche kann man sich ohne Schwierigkeit ein Bild machen, wie der Tumor im Bauchraum lag: Der größere

Abschnitt befand sich unten und war in dem jetzt bauchfellfreien Bereich mit Blase und Symphyse fest verwachsen. Der kleinere Abschnitt bildete die Kuppe des Tumors und ragte, vom Bauchfell allseitig überzogen, in den oberen Bauchraum. Die glattere Tumorseite lag der vorderen Bauchwand mehr oder minder lose an und war im unteren Teil fest mit ihr verwachsen, während die stärker gegliederte Seite der freien Bauchhöhle zugekehrt war.

Das Ergebnis der nach der Operation stattgefundenen mikroskopischen Untersuchung lautete: Der Tumor besteht aus einem ziemlich kernarmen, feinfaserigen, spindel- oder sternzelligen, weniger oder mehr z. Tl. sehr stark ödematös gelockerten Bindegewebe, in das Züge glatter Muskulatur eingelagert sind. Die Muskelzüge sind schmäler oder breiter; teils liegen sie weit auseinander, teils dicht zusammen, wobei sie sich in verschiedener Richtung durchflechten. Die beiden großen Hohlräume im Tumor zeigen keinerlei Epithelauskleidung. In einem derselben läßt sich in Angrenzung an das Lumen nur eine leichte Verdichtung des Bindegewebes erkennen, während die Wand des anderen in ziemlich breiter Zone eine wesentlich dichtere Lagerung der kollagenen Fasern, sowie besonders zahlreiche Züge glatter Muskulatur aufweist. Der Inhalt der großen Cyste, der makroskopisch den Eindruck nekrotischer Gewebsfetzen machte, besteht aus einem unregelmäßigen, plump-balkigen Fibrinmaschenwerk, dessen Maschen z. Tl. von feinfädigem Fibrin ausgefüllt werden. Der gallertige Inhalt des kleineren Hohlraumes besteht aus einem regelmäßigen feinfaserigen Fibrinnetzwerk.

Diagnose: Myofibrom, stark oedematös, mit Cystenbildung. Kein Hinweis auf Malignität.

Ich habe nun nochmals Teile der Tumormasse mikroskopisch untersucht, wobei der Befund durchaus dem der ersten Untersuchung entsprach.

Die histologische Untersuchung der drei im bauchfellfreien Bezirk sichtbaren Stränge ergab folgenden Befund:

Strang I enthält mehr oder minder hyalinisierte Bindegewebsfibrillen, die z. T. eine wellige Anordnung zeigen. Es finden sich weiter glatte Muskelfasern, die in der Längsrichtung des Stranges verlaufen und — wie der Querschnitt zeigt — in Gruppen geordnet sind. Kleinere Gefäße sind ebenfalls vorhanden, deren Wandungen aber keine pathologischen Veränderungen aufweisen.

Strang II und III zeigen annähernd dasselbe Bild wie Strang I. Man sieht reichlich hyalinisierte Bindegewebsfibrillen, wenige zu

Gruppen geordnete Muskelfasern und nur ganz vereinzelte Gefäße.

Bevor ich auf die Frage des Ausgangspunktes des Tumors und die seiner Entstehung eingehe, will ich die wichtigsten Daten nochmals zusammenfassen:

Frau A. Z. war eine XII - Para. Außer einer Probelaparotomie, die der jetzigen Operation vorausging, hatte sie keine Operation mitgemacht. Hinweise auf irgendwelche Bauchtumoren fanden sich in der Anamnese nicht. Wann die Geschwulst bemerkt wurde, geht aus der Krankengeschichte nicht hervor. Das Wachstum muß jedoch verhältnismäßig langsam fortgeschritten sein. Der Tumor erstreckte sich durch den ganzen Bauchraum und zwar lag er etwas mehr nach rechts. Während oberhalb des Nabels die Verbindung mit der Bauchwand nur lose war, wurde sie nach unten zu breiter und inniger, um schließlich im Bereich von Symphyse und Blase als ganz feste Verbindung zu imponieren. Uterus und Adnexe, sowie der gesamte Bandapparat, waren völlig intakt und standen in keiner Verbindung mit dem Tumor. Von der Gegend der rechten A. hypogastrica stieg ein weißer drehrunder Strang aus dem kleinen Becken auf und ging in mehreren Verzweigungen in den Tumor über. Die Eintrittsstellen dieser Stränge befinden sich in der untersten Partie des Tumors in der nächsten Nachbarschaft der Blase. Hier schlägt sich auch das Bauchfell auf ihn über, und die Stränge liegen genau an der Umschlagstelle. Das Bauchfell überzieht sonst den gesamten Tumor. Die Konsistenz des Tumorgewebes ist außerordentlich fest. Die Schnittflächen zeigen überall eine weißglänzende, sehnenartige Beschaffenheit. Mikroskopisch handelt es sich um relativ kernarmes Bindegewebe, mit z. Tl. hyalinisierten Fasern. In das Bindegewebe sind zahlreiche Züge glatter Muskelfasern eingelagert. Die mikroskopische Untersuchung der Stränge ergab Bindegewebsfasern, glatte Muskulatur und Gefäße.

Auf die Beziehungen, die sich von meinem Fall zu den Fällen der Literatur ergeben, sowie auf die Frage der Entstehung möchte ich erst später eingehen. Zunächst soll der Versuch gemacht werden, den Ausgangspunkt des Tumors festzustellen. Da er außerhalb des Peritoneums lag, kommen die Muskeln der vorderen Bauchwand und deren Sehnen, die Fascia transversalis, sowie — nach den topographischen Verhältnissen — der obere Schambeinast im Bereich der Symphyse in Frage. Die Muskulatur scheidet mit ziemlicher Wahrscheinlichkeit aus, da ja die Bestandteile des Tumors glatte Muskulatur und Bindegewebe sind. S ä n g e r, sowie die meisten anderen Autoren, lehnten die Entstehung aus der Muskulatur auch mit

der Begründung ab, daß ein Bauchwandtumor niemals von zwei Aponeurosen eingeschlossen gewesen, sondern immer eine in ihm aufgegangen sei. Nicht mit Sicherheit auszuschließen sind die Fascia transversalis und die Rectussehnen, die in der Literatur als häufigster Ausgangspunkt solcher Tumoren angegeben werden, sowie das Schambein. Allerdings wird — wie wir später sehen werden — letztere Möglichkeit meist abgelehnt. Für die Sehnen der Musc. recti spräche noch die im Operationsbericht erwähnte feste Verbindung mit diesen.

Die Tatsache, daß der Tumor reichlich glatte Muskulatur enthält, sowie das Vorhandensein des erwähnten Stranges legte den Gedanken nahe, ein ganz spezifisches Organ in die Reihe der mutmaßlichen Ausgangspunkte einzubeziehen. Bekanntlich finden sich an der Innenseite der vorderen Bauchwand mehrere Peritonealfalten, die durch extraperitoneal liegende Gebilde hervorgerufen sind. Von lateral nach medial sind das:

1. die Plica epigastrica, gebildet durch die A. epigastrica inferior aus der A. iliaca externa.
2. Die Plica vesicoumbilicalis lateralis, gebildet durch das Ligamentum vesicoumbilicale laterale, der obliterierten Nabelarterie.
3. In der Mittellinie die unpaare Plica vesicumbilicalis medialis, gebildet durch das Lig. vesicoumbilicale mediale, den obliterierten Urachus.

Der Urachus ist ein Teil der Allantois, eines schlauchförmigen Divertikels, das noch im Gastrulastadium aus der ventralen Wand des Hinterdarms in die primäre mesenchymatische Verbindung der Embryoanlage mit dem Trophoblast, den „Haftstiel" eindringt. Schon bei 100 mm Keimlingslänge beginnt der in den Nabelstrang fortgesetzte Allantoisgang bis zur Form eines soliden Epithelstranges zu veröden. Bei 16—17 mm Länge wächst in die ursprüngliche „Kloake" das Septum urorectale ein, das so den ventralen weiteren Teil, die Anlage von Blase, Harnröhre und Sinus urogenitalis von dem dorsalen engeren Teil, der entodermalen Rectumanlage trennt. Der oben erwähnte Verödungsvorgang erfaßt auch noch unterhalb des Nabelansatzes den Scheitel der Harnblase und hiervon wird nun der Urachus gebildet. Nach G r u b e r zerfällt später der Urachus in einzelne Stücke, welche resorbiert werden. Findet aber die Umwandlung in den Epithelstrang nicht statt, so entstehen mit Flüssigkeit gefüllte Hohlräume, die Urachuscysten.

Die beiden Lig. vesicoumbilicalia lat. waren ursprünglich die embryonalen Nabelarterien, welche das kindliche verbrauchte Blut der Nabelschnur bzw. der Placenta zuführten. Mit dem Augenblick der Geburt sind sie überflüssig geworden und beginnen oberhalb der Blase, d. h. oberhalb der Abgangsstelle der Aa. vesicales sup. zu veröden. Diese Verödung geht nach Dietrich so vor sich, daß durch gleichmäßige Wucherung der Intima die Lichtung verschlossen wird. Ich habe nun an mehreren Leichen die drei Lig. vesicoumbilicalia untersucht und kam zu folgendem Ergebnis:

Bei einem männl. Neugeborenen waren die beiden Nabelarterien noch völlig intakte Gefäße. Der Urachus zeigte sich als ein Strang, der außer Bindegewebe reichlich glatte Muskulatur, aber keine elastischen Fasern aufwies. Ein eigentliches Lumen bestand nicht, sondern nur einzelne, mit Flüssigkeit gefüllte Spalträume.

Der Befund der Nabelarterien bei den Leichen Erwachsener ergab immer völlig solide Stränge, ohne die Andeutung eines Lumens. Elastische Fasern fanden sich nur äußerst wenige. Glatte Muskulatur war sehr reichlich vorhanden und zwar in längsverlaufenden Bündeln, die durch Bindegewebe voneinander getrennt waren. In einem Fall fanden sich kleine Gefäße innerhalb des Bindegewebes. Bei derselben Leiche, einem 21jährigen Mann, war auch noch der Urachus nachweisbar, der als annähernd runder Strang, aus längsverlaufenden Muskelbündeln bestehend, imponierte.

Der histologische Befund des Urachus wurde durch die Angaben von Gruber bestätigt. Er fand ein „mantelartiges Netz von elastischen Fasern" — diese fehlten bei meinem Fall — und „reichliche, in zertrennten Bündeln und Lagen angeordnete" Muskulatur. Befunde der obliterierten Nabelarterien konnte ich nirgends finden.

Nachdem der Tumor weder mit dem Uterus noch mit dessen Bandapparat, der nach Sänger als alleiniger Ausgangspunkt für Fibromyome in Frage kommt, in Verbindung stand, ist es doch gar nicht ausgeschlossen, daß er von einem der 3 Lig. vesicoumbilicalia ausging. Alle drei enthalten ja reichlich glatte Muskulatur.

Angenommen, der Tumor sei vom Lig. vesicoumbilicale laterale ausgegangen, so spricht für die Richtigkeit dieser Annahme die Tatsache, daß er im rechten Unterbauch lag und die Blase nach links verzogen war. Als wichtigsten Beweis sehe ich aber den Strang an, der nach der Beschreibung im Operationsbericht strahlig in den Tumor überging und in seinem Verlauf genau dem Lig. vesicoumb. lat. entsprach. Der Urachus bzw. das Lig. ves.-umb. mediale ist —

wenn überhaupt noch vorhanden — meist verhältnismäßig dünn und weich. Die Konsistenz aber von Strang I entspricht durchaus der des Lig. ves.-umb. lat. Sollte der „drehrunde, weiße" Strang nicht identisch sein mit diesem Ligament? Mit völliger Sicherheit ist das heute natürlich nicht mehr nachweisbar, aber zahlreiche Gründe sprechen doch dafür.

Würde man das Lig. ves.-umb. mediale als Ausgangspunkt ansprechen, so ließen sich dafür anführen die enge Verbindung des Tumors mit dem Blasenscheitel, sowie der histologische Aufbau von Tumor und Urachus. In der Literatur sind auch solide Urachustumoren beschrieben. Gruber teilt ein Fibrom, ein Fibromyom und ein Myom des Urachus mit. Daß es sich bei dem beschriebenen Strang um das Lig. ves. umb. laterale handeln muß, ist bereits dargetan. Wäre der Tumor nun vom Urachus, also von dessen nächster Nachbarschaft ausgegangen, so wäre dies Ligament auch von der Bauchwand abgehoben worden. Warum es sich aber vor dem Eintritt in den Tumor auffasern sollte, ist nicht recht einzusehen. Immerhin ist der Urachus als Ausgangspunkt durchaus möglich. Die größere Wahrscheinlichkeit kommt aber meines Erachtens dem Lig. vesicoumbilicale laterale zu.

Daß Traumen, Dehnungen, Zerrungen und all die anderen Einflüsse, die, wie wir später sehen werden, die Voraussetzungen zur Entstehung von Bauchwanddesmoiden sein sollen, die Ligamente genau so treffen können, wie die gesamte vordere Bauchwand, mit der sie fest verbunden sind, ist wohl selbstverständlich. Somit kann ich auch den vorliegenden Tumor als Desmoid der vorderen Bauchwand bezeichnen.

Der Name Desmoid wurde von Sänger eingeführt. Der „Typus des Bauchdeckendesmoids" ist für ihn das Fibrom. Doch rechnet Sänger auch die Fibromyome, die allerdings seltener beschrieben wurden als die reinen Fibrome, sowie die Fibrosarkome in seinen Arbeiten zu den Desmoiden. Die Bezeichnung „Desmoid" stammt übrigens von Johannes Müller. Dieser sprach von einem „Tumor fibrosus seu desmoides", von einer „sehnigen Fasergeschwulst". Da Sänger nun die Bauchdeckengeschwülste für Geschwülste des Sehnengewebes hält, ist für ihn der „Tumor desmoides" die gegebene Bezeichnung. Seit dieser Zeit hat sich der Name gehalten, wenn sich auch neuerdings v. Klot gegen ihn gewandt hat mit der Begründung, daß man sämtliche, gut- und bösartige Bauchdeckentumoren als Desmoide bezeichne, während der Name eigentlich nur für ein derbes, hartes Fibrom passe.

Über die Desmoide ist schon sehr viel geschrieben worden. Die meisten Arbeiten entstanden gegen Ende des vorigen Jahrhunderts. Die späteren besitzen meist kasuistischen Charakter, und es wird in ihnen vor allem die Frage der Ätiologie nicht mehr so eingehend behandelt, wie es in den Arbeiten von Grätzer, Sänger, Olshausen, Herzog, Ledderhose und Pfeiffer der Fall war. Der Grund mag vielleicht darin zu suchen sein, daß man damals noch glaubte, die Entstehung der Geschwülste als durch mehr oder minder bekannte, vor allem aber recht unkomplizierte Ursachen bedingt, anzusehen. Wenn man aber heute nach Borst die Geschwülste als „Wachstumsexzesse von autonomem Charakter" bezeichnet, so räumt man ihnen damit eine Eigengesetzlichkeit ein, die zu durchschauen immer noch nicht gelungen ist.

Die älteste, mir zugängliche Arbeit, stammt aus dem Jahre 1879, von Grätzer. Im Jahre 1904 entstand die wohl ausführlichste Arbeit von Pfeiffer. Die neueste größere Arbeit, die ich fand, ist die von v. Klot, die aber im wesentlichen statistischen Charakter hat. Ich möchte hier nur die wichtigsten Angaben bringen, die ich über die Desmoide fand und dann kurz berichten über die Theorien, mit welchen die verschiedenen Autoren ihre Genese zu erklären versuchten.

Alle Berichte stimmen darin überein, daß die Desmoide vorwiegend bei Frauen vorkommen, und daß hierbei die Frauen, welche geboren haben, zahlenmäßig im Vordergrund stehen. Diese Tatsache spielt naturgemäß eine große Rolle bei der Erklärung der Genese. Olshausen schrieb 1899: „Man hat allen Grund anzunehmen, daß die Entstehung der Fibrome in den Bauchwandungen mit Schwangerschaft und Geburt in innigem ätiologischem Zusammenhang steht." Pfeiffer bringt eine Statistik von 400 Fällen. 40 eigene, 23 aus der erwähnten Arbeit von Grätzer und 100 sind einer Statistik von Ledderhose entnommen. In Pfeiffer's Statistik sind von 396 Fällen mit Geschlechtsangabe 87,1% Frauen und 12,9% Männer. Allerdings sind 24,4% der männl. Tumoren Sarkome. Diese bösartigen Tumoren möchte ich im Sinne von Klot's in meiner Betrachtung weglassen.

Was die Geburten betrifft, so sind bei 265 Frauen Angaben vorhanden. 94,3% haben geboren und nur 5,7% sind Nulliparae.

Auch bezüglich des Alters der Patienten sieht man die Bevorzugung eines bestimmten Lebensabschnittes. Von 242 Frauen mit genauer Altersangabe sind 60,3% zwischen 25 und 35 Jahren, 16,9%

zwischen 15 und 25 Jahren, 14,4% zwischen 35 und 40 Jahren, während der Rest sich über 50 und unter 15 Jahren bewegt. Der Vollständigkeit halber sei erwähnt, daß bei den Männern das 35. bis 50. Lebensjahr bevorzugt ist.

Das angeborene Vorkommen von Desmoiden scheint aber selten zu sein. Steinberg erwähnt nur drei Fälle, je einen von Kramer, von Pfeiffer und von Coenen.

Die Vererbung scheint keine Rolle zu spielen. Unter Pfeiffer's 400 Fällen sind nur 2 Schwestern.

Ebenso verhält es sich mit dem multiplen Vorkommen.

Über Rezidive fand Pfeiffer Angaben nur bei 85 Frauen und 22 Männern. Bei ersteren rezidivierten 18 Tumoren, also 21,2%, bei den Männern 15 Tumoren, also 68%. Dieser hohe Prozentsatz läßt sich vielleicht aus dem bei Männern relativ häufig vorkommenden Sarkom erklären. Grätzer, der zu seinen „bindegewebigen Neubildungen" gut- und bösartige Tumoren rechnet, schreibt schon, daß die Fibroide der Männer nicht so groß werden, aber mehr zu Metastasen neigen und v. Klot hält überhaupt fast alle Rezidivfälle für Sarkom.

Bezüglich der Geschwulstlokalisation gibt Pfeiffer die untere Partie der vorderen rechten Bauchwand als bevorzugt an. Nach seiner Statistik befanden sich die Tumoren von 255 Kranken 185 mal unterhalb des Nabels und von diesen wieder 95 auf der rechten Seite. Nach Ledderhose bewegt sich die Häufigkeit des Ausgangspunktes in folgender abnehmender Reihe: Mm. recti-Obliqui externi-Fascia transversalis-Linea alba. Eine Bevorzugung der rechten oder linken Seite kennt er nicht.

Sänger, der erste Autor der Desmoide, hat ihnen eine Einteilung nach Gesichtspunkten gegeben, die später bei der Frage der Ätiologie eine größere Rolle spielen werden. Er teilt ein in:

1. Desmoide des subcutanen Zellgewebes;
2. perichondrale und periostale, ausgehend vom Perichondrium und Periost der Rippen und des Beckens;
3. in solche der Aponeurosen der Bauchmuskeln;
4. in solche der Muskeln selbst (Entstehung aus Muskelhaematomen nach Herzog);
5. in solche des praeperitonealen Bindegewebes (cativé de Retzius);
6. in solche des Peritoneum selbst.

Das Wachstum findet — wie immer — in der Richtung des geringsten Widerstandes statt. Das heißt also bei Nulliparae und Männern nach innen, bei Menschen mit schlaffen Bauchdecken nach außen, da die Fascia transversalis, das Peritoneum und die Eingeweide doch mehr Widerstand bieten. Durch Widerstände, die während des Wachstums wechseln, erklären sich auch die verschiedenen Einschnürungen und Furchen der Tumoren. Grätzer sowohl wie Pfeiffer beschreiben sogar eine „Manschettenknopfform". Diese soll nach Grätzer dann resultieren, wenn die Geschwulst von der Basis an der Fascia transversalis, die etwas eingezogen ist, nach vorn und nach hinten sich ausdehnte. Nach Ledderhose ist die Aufsatzfläche meist klein und zu einem Stiel ausgezogen. Pfeiffer hält die breite Basis für häufiger, wenn auch er Fälle mit schmalem, dünnem Stiel zugibt. Dieser „Stiel" ist vor allem als Verbindung mit dem Skelett sehr umkämpft worden. In Frankreich wurde der Knochenstiel zuerst angegeben. Ledderhose hält die Stiele oft für abnorm angespannte Teile der Aponeurosen und Fascien. Derselben Ansicht ist auch v. Klot, der allerdings die Deutung eines Falles, wo von einem kindskopfgroßen Tumor ein Stiel mit einer Arterie und einer kleinen Lymphdrüse bis 5 cm unter das Brustbein führte, offen läßt. Ledderhose unterscheidet weiter scharf zwischen periostalen Tumoren, die in die Bauchdecken wachsen und Desmoiden, die in Verbindung mit dem Periost treten. Olshausen entscheidet sich für erstere Möglichkeit und hält die Stiele für primär entstanden. Nach seiner Ansicht sind die Tumoren also erst später in die Bauchwand gewuchert. Pfeiffer meint: „Mag man diese Ansicht Olshausens teilen oder nicht, Tatsache ist jedenfalls, daß diese Knochenverbindungen vorkommen." Unter seinen 400 Fällen war dieses 65 mal der Fall. Dabei kam die Verbindung mit dem Darm- und Schambein am häufigsten vor.

Das Wachstum ist ganz verschieden. Meist wird der Tumor erst spät bemerkt, oft während einer Gravidität. Pfeiffer findet diese Angabe 99 mal und dazu die Bemerkung, daß nach Ablauf der Gravidität das Wachstum stehen geblieben sei.

Ledderhose berichtet von 11 Tumoren, die während der Gravidität ein rapides Wachstum zeigten.

Über die Größe schreibt Pfeiffer, daß „die gewöhnliche Größe des Bauchdeckendesmoids die eines Hühnereis oder einer kräftigen Faust" sei. Seine eigenen größten Tumoren sind 2 und 3 kg schwer. Es sind aber auch einige außerordentlich große Tumoren be-

schrieben: Wyder 10 kg, Rokitansky 17 kg (Myxofibrom, mit letalem Ausgang operiert). Weinlechner 8,5 kg (Myxofibrom). Paget 22 kg.

Über die Anatomie der Desmoide finden sich durchaus übereinstimmende Angaben. Sie werden meist als derb und hart beschrieben. Das Messer knirscht beim Durchschneiden. Die Schnittfläche zeigt ein gleichmäßig faseriges, weißgelbliches und trockenes Aussehen. Herzog prägte den Vergleich mit Damastgewebe. Man sieht sich durchflechtende Faserbündel, die oft konzentrisch geordnet sind. Nach Billroth soll im Mittelpunkt dieser Bildungen immer sich ein Nerv oder ein Gefäß befinden, die dann später atrophieren können. Die Gefäßversorgung ist meistens gering. Dadurch werden Zirkulationsstörungen begünstigt, die ihrerseits wieder Erweichungsherde und Cystenbildungen zur Folge haben können.

Mikroskopisch finden sich verfilzte Fibrillenbündel und daneben junge protoplasmareiche Zellen, die nach Pfeiffer „teils als schmale Spindeln, teils als Rundzellen (ausgewanderte Lymphzellen), teils als kürzere dickere Spindeln erscheinen". Durch Anhäufung dieser Zellen in einzelnen Partien soll dann ein Rund- oder Spindelzellensarkom vorgetäuscht werden können. Dieselbe Verwechslungsmöglichkeit besteht aber auch umgekehrt, was sich natürlich auf die Beurteilung der eventuell auftretenden Rezidive auswirken muß.

Von 255 weibl. Fällen Pfeiffer's waren 203 Fibrome und 13 Fibromyome. v. Klot stellt fest, daß Fibromyome überhaupt nur bei Frauen vorgekommen seien und zwar in einer Altersstufe, in der gewöhnlich die Uterusmyome auftreten.

Zum ersten Mal wurde ein Fibromyom von Grätzer beschrieben. Später wandte sich dann Sänger gegen das Vorhandensein von glatter Muskulatur in Desmoiden, die von den Bauchdecken ausgehen. Er gibt glatte Muskelfasern nur zu bei Zusammenhang mit dem Lig. rotundum, und Ledderhose schließt sich dieser Ansicht an. Sänger fordert als eindeutigen Nachweis der Muskulatur die Maceration mit Salpetersäure. Dieser Nachweis ist Stein bei dem Fibromyom einer 30jährigen Frau gelungen. Er nimmt an, daß die Muskelzellen von der Gefäßmuskulatur stammen, die im Bereich des Tumors besonders hypertrophisch gewesen sein soll. Gerade auf diese Arbeit hin bezweifelt Pfeiffer die Richtigkeit der Sängerschen Einstellung.

Die Diagnose der Tumoren ist je nach Sitz und Größe nicht immer einfach. Die kleineren sind oft leicht als Desmoide zu

diagnostizieren, während die großen differentialdiagnostisch vor allem gegenüber Ovarialtumoren und Urachuscysten, die bekanntlich eine beträchtliche Größe erreichen können, abgegrenzt werden müssen.

Beschwerden treten fast immer erst dann auf, wenn die Tumoren schon sehr groß sind. Sie werden durch mechanische Einwirkung auf die Nachbarorgane hervorgerufen. Nur Grätzer berichtet über intensive Schmerzen während der Menstruation (Endometriose?) und Weißwange über einen Dauerschmerz, den ein hühnereigroßer Tumor bei einem 24jährigen Mädchen verursachte. Allerdings war dieser am Poupart'schen Band adhärent, einer Stelle, an der natürlich leicht Schmerzen bei Bewegungen auftreten können. Ein spontaner Stillstand tritt nach Ledderhose auch nicht in der Klimax ein. Es muß daher die Behandlung eine radikale, d. h. operative sein. Von Straßmann wurde einmal der Versuch einer Röntgenbehandlung gemacht. Sie war aber erfolglos. Man führte dies auf die große Reife der Desmoide zurück.

In der Frage der Ätiologie gehen die Ansichten der Autoren weit auseinander. Ich möchte hier nur über die wichtigsten jener Ansichten berichten:

Die älteste Theorie stammt von Nélaton. Nach ihr wachsen die Tumoren aus dem Periost gestielt in die Bauchdecken.

Es folgt dann die „Traumatische Theorie" (nach Pfeiffer), die als alleinige Entstehungsursache durch Schwangerschaft, Geburten und die Kleidung hervorgerufene Traumen ansieht.

Grätzer, der zeitlich darauf folgt, sucht die Tumoren nach der Cohnheim'schen Lehre von den abgesprengten embryonalen Keimen zu erklären. Die Keime der Fibroide sollen also embryonal angelegt sein und der Grund für starkes Wachstum soll bestehen im „Affluxus sanguinis" während der Gravidität. Die Dehnung der Bauchdecken bei Multiparae soll den „Keim" zum Wachstum anregen. Zum weiteren Beweis für die Richtigkeit der Cohnheim'schen Hypothese führt er die häufige Lokalisation im hinteren Blatt der Rectusscheide an. Darmrohr und „motorischer Apparat" stammten vom Mesoderm ab, aus dem sich nach der einen Seite Muskeln und Fascien, nach der anderen der Darmtrakt mit seiner Serosa entwickelten. An der Trennungsstelle soll dann die Möglichkeit einer Keimverirrung bestehen.

Die Anschauung Herzog's zählt eigentlich noch zur „Traumatischen Theorie". Die Grundlage jedes Desmoids sei ein Muskel-

haematom. Herzog nimmt in Parallele zum Knochencallus einen Muskelcallus an. Das Fibrom sei gewissermaßen ein Callus luxurians. „Von der Hypertrophie einer Narbe zum Keloid und von diesem zum Fibroid ist kein großer Schritt" (Dannhauer). Die Muskeln Mehrgebärender sollen durch Dehnung in ihrer Struktur geschädigt und dadurch für Rupturen bereiter gemacht worden sein. Die Tatsache, daß Desmoide auch bei Männern und Nulliparae auftreten, erklärt Herzog damit, daß Muskelrisse bei jeder anstrengenden Arbeit vorkommen können. Den Einwand aber, daß nach Muskelrissen an den Extremitäten nie die Entstehung von Fibromen beobachtet werden konnte, sucht Herzog durch mangelnde Ruhigstellung der Bauchmuskulatur zu entkräften.

Olshausen erklärt sich auf Grund der von ihm beobachteten 18 Fälle, bei denen 11 mal die Scheide des M. rectus abd. der Ursprung der Tumoren war, ebenfalls für eine traumatische Genese. Er führt zum Beweis eine Arbeit Virchow's an, in der beschrieben wurde, daß Rupturen des M. rectus abd. vorzugsweise seine hintere Fläche betreffen.

Als erster wendet sich Sänger dagegen, der feststellte, daß weder die Entstehung eines Tumors aus einem Haematom beschrieben, noch jemals in einem Desmoid Haematoidin gefunden worden sei. Traumatische Blutergüsse könnten lediglich die Funktion eines zur Geschwulstbildung führenden „Reizes" haben. Weiterhin spreche die Feststellung gegen Herzog's Ansicht, daß man Desmoide nie zwischen 2 Aponeurosen eingeschlossen finde, sondern daß stets ein Blatt in ihnen aufgegangen sei.

Pfeiffer zweifelt an den von Herzog vorausgesetzten Muskelrissen überhaupt. Er habe in der Literatur nur zwei von Stöckel beschriebene Fälle von Bauchmuskelrupturen während der Schwangerschaft gefunden. Beide Male — so betont Stöckel — seien aber besondere pathologische Voraussetzungen zu ihrer Entstehung nötig gewesen. Einen weiteren Fall von Ruptur des „M. rectus maior" mit großer Haematombildung berichten Lantuéjoul und Bernard Griffiths. Es handelte sich um eine III-Para. im 7. Monat, bei der der Muskel nach einem starken Hustenstoß riß. Eine Myositis, an der eine vorhandene Lues und eine eben durchgemachte Grippe beteiligt waren, soll die Ursache gewesen sein.

Für die Seltenheit der Muskelrupturen spricht auch die Tatsache, daß anscheinend jeder Fall veröffentlicht wird, was für die so zahlreich vorkommenden Desmoide keineswegs zutrifft. Freund

schreibt zu dieser Frage: „Muskelzerreißungen in der Schwangerschaft, besonders während schwerer Geburtsarbeit ist öfter angenommen, als nachgewiesen worden." Er führt einen Fall von Psoas — und einen von Zwerchfellruptur während der Geburt mit Todesfolge an. Die Möglichkeit aber, daß solche Rupturen häufiger auftreten, gibt Freund durchaus zu, indem er auf die „konstante Zerreißlichkeit der Beckenboden-Uterus-, Damm- und Aftermuskulatur während des Puerperalzustandes hinweist.

Pfeiffer begründet seine Ablehnung damit, daß einerseits Haematome bei Punktionen und Injektionen häufig beobachtet würden ohne nachfolgende Desmoidbildung. Andererseits würden Muskelrupturen bei den körperlich schwer arbeitenden Männern häufiger auftreten, Desmoide aber weit seltener. Mit der bloßen Ablehnung von Herzog begnügt sich aber Pfeiffer nicht, sondern er baut, in erster Linie auf den Anschauungen Ribberts fußend, eine neue Theorie auf:

Nach Ribbert besteht der erwachsene Organismus nicht mehr aus embryonalen, sondern aus „ausgewachsenen" Zellen, die durch nervöse und funktionelle Einrichtungen in einer Art Spannung gehalten werden, sodaß sie sich weder teilen noch vergrößern können. Erst bei Lockerung dieser Spannung kann es zur Neubildung von Zellen kommen, die sich normalerweise dem Organismus einfügen. Tritt nun eine Störung ein, d. h. werden Keime aus ihrem Zusammenhang gelöst, die aber reichliche Ernährung bzw. Blutversorgung besitzen, so können sie „ungehemmt, ohne eine funktionelle Aufgabe erfüllen zu müssen, rein der Proliferation leben". Diese Trennung aus dem Zusammenhang kann hervorgerufen werden durch mechanische Einwirkungen sowohl wie durch unregelmäßige Wachstumsvorgänge. Daß die traumatische Isolierung meist nicht zur Tumorbildung führt, soll an der mangelhaften Ernährung liegen.

Um diese Theorie auf die Entstehung der Desmoide anwenden zu können, suchte Pfeiffer noch nach einem weiteren Faktor, da nach seiner Ansicht die Spannung der Bauchdecken allein zur Erklärung nicht ausreichte. Denn nicht nur bei Gravidität, sondern auch bei Ascites, Ovarialtumoren usw. werden die Bauchdecken stark gedehnt, ohne daß eine Desmoidbildung beobachtet würde. Die Tatsache, daß zu einem überwiegenden Prozentsatz bei Frauen, die geboren haben, Desmoide auftreten, brachte Pfeiffer auf den Gedanken, in der Literatur nach Arbeiten zu suchen, die sich mit Veränderungen der Muskeln und Fascien während der Schwangerschaft befaßten. Er fand eine Arbeit von Wischnewsky, der

die Bauchwand von Graviden, Puerperalen, sowie solcher, die durch Tumoren pathologisch gedehnt waren, untersucht hatte, und zu folgenden Resultaten gekommen war: Bei pathologischer Dehnung erfolgt Atrophie der Bauchwandmuskulatur. Bei Gravidität erfolgt eine Arbeitshypertrophie, die weniger die Zahl der Muskelfasern, als die Vergrößerung ihres Kalibers betrifft.

Durante (La Regression Cellulaire) stellte die gleichen Veränderungen fest, sowie die parallele Mitbeteiligung des bindegewebigen Apparates, also der Sehnen. Über letzteren erwähnt Pfeiffer eine Arbeit Rosthorns, der eine Neubildung junger, proliferationsfähiger Bindegewebszellen im Lig. rotundum und im Bindegewebe nachgewiesen und in der Linea alba als sicher annimmt.

Zur Erfüllung der Ribbert'schen Bedingungen seien also vorhanden: junges proliferierendes Bindegewebe, eine Dehnung, die zu Lücken- und Spaltbildung führt, eine Hyperämie, welche die Übernährung der Zellen, die saftreiche Durchtränkung und damit Lockerung in der Spannung der Zellen untereinander bedingen. Eine besondere Disposition zur Entstehung *bindegewebiger* Neubildungen liege darin, daß der Muskelapparat weit ausgedehntere Fascien und Aponeurosen besitze, als jede andere Muskelgruppe des Körpers. v. Klot geht in der Erklärung bindegewebiger Neubildungen noch weiter, indem er sagt, daß die Bauchmuskulatur selbst außerordentlich stark durchsetzt sei mit „undifferenziertem Bindegewebe".

Pfeiffer setzt seine Erklärung folgendermaßen fort: „Kommt es nun in diesem, mit embryonalen proliferationsfähigen Zellen durchsetzten Gewebe, dem die gegenseitige Gewebsspannung fehlt, zu Absprengungen infolge lebhaften Wachstums der einen oder anderen Partie, so finden diese, aus ihrem Zusammenhang gelösten abgesprengten Keime bei der vorhandenen Hyperämie in dem succulanten Gewebe wiederum alle Bedingungen für die Entstehung der Geschwulst erfüllt; das Gleiche trifft zu für Keime, die aus der Embryonalzeit liegen geblieben sind". Er wendet dann diese Theorie auf das Bild, das die Klinik bietet in folgender Weise an: „Bei den Frauen, die geboren haben, wird embryonal od. postfötal der Keim zur Geschwulst gelegt, der durch kleine Traumen, die von außen oder von innen (vielleicht durch den wachsenden Uterus etc.) die Bauchwand treffen, zu langsamerem oder rascherem Wachstum früher oder später angeregt wird". Bei Männern und Nulliparae setzt Pfeiffer Traumen voraus, die durch Schnüren, Gürtel, Ovariotomie usw. verursacht wurden. „Damit läßt sich die alte Cohnheimsche Lehre und die traumatische Erklärung der Entstehung der Des-

moide in neuem Gewande vereinigen und wieder auffrischen. Keineswegs nötig ist aber zur Entstehung des Desmoids das Vorhandensein eines Haematoms, eines Muskelhaematoms im Herzog'schen Sinne".

Nach diesen aetiologischen Betrachtungen, welche die ausführlichsten der ganzen Literatur sein dürften, möchte ich als Kuriosum noch eine Anschauung erwähnen, die Hugel im Anschluß an einen Bericht von 3 „Beckenbindegewebsmyomen" anführt. Danach soll auf das Wachstum der Tumoren das Lesen von „spannenden Romanen" einen gewissen Einfluß ausüben.

Die wahrscheinlich neueste größere Arbeit stammt von v. Klot, der sich keiner der vorhandenen Theorien anschließt, aber eine entzündliche Genese, wenigstens für einen Teil der Tumoren, für nicht ausgeschlossen hält. Er begründet diese Ansicht mit Fällen, (Iwanoff, Bodin), wo ein unvollkommen entfernter Tumor später von selbst verschwand. Weiter glaubt v. Klot, daß Traumen eine erhöhte Rolle, als gemeinhin angenommen, zukomme und er wirft die Frage auf, ob nicht in den Aponeurosen und Fascien der Bauchdecken während der Schwangerschaft den Striae der Haut analoge Vorgänge stattfinden könnten.

Vergleicht man jetzt den Fall Frau A. Z. mit denen der Literatur, so ergeben sich folgende Beziehungen:

Es handelt sich, wie meistens, um eine Mehrgebärende. Bezüglich der Lokalisation des Ausgangspunktes auf der rechten Seite unterhalb des Nabels ergibt sich eine Übereinstimmung mit Pfeiffer, der ja diese Stelle als bevorzugt angibt. Übereinstimmung findet sich weiter hinsichtlich der Wachstumsrichtung, der Tumorform, der Verbindung mit den Rectussehnen und dem Schambein und des makroskopischen und mikroskopischen Befundes des Tumors selbst. Die glatte Muskulatur konnte auf Grund ihres charakteristischen Aussehens und ihrer Färbbarkeit einwandfrei nachgewiesen werden.

Wie lange Desmoide beschwerdefrei bleiben können, ist bei meinem Fall besonders eindrucksvoll, da Frau A. Z. die Geschwulst zu einer solch unwahrscheinlichen Größe heranwachsen ließ, ehe sie den Wunsch hatte, von ihr befreit zu werden. Gerade was die Größe und das Gewicht betrifft, scheint der Tumor zu den allergrößten seiner Art zu gehören. Wog er doch 24 kg, während ich in der mir zugänglichen Literatur ein Höchstgewicht von 22 kg fand, das auch bereits einen Ausnahmebefund darstellte.

Was den Ausgangspunkt betrifft, zumal wenn man aus ihm das Vorhandensein der glatten Muskulatur zu erklären sucht, so besteht

einmal der von Sänger geforderte Zusammenhang mit dem Lig. rotundum *nicht*. Auch eine Veränderung der Gefäßmuskulatur, wie sie von Stein beschrieben wurde, ist nicht nachweisbar. Demgegenüber stelle ich für meinen Fall die Behauptung auf, daß der Tumor von einem der Ligg. vesicoumbilicalia, wahrscheinlich vom Lig. vesumbilic. laterale ausgegangen ist. Es sprechen dafür das Vorhandensein des in den Tumor mündenden Stranges, seine topographischen Beziehungen sowie die Ähnlichkeit, welche zwischen ihm und dem normalen Lig. ves.-umb. laterale besteht. Mikroskopisch enthält der Strang glatte Muskelfasern, welche in Zügen geordnet sind, die durch Bindegewebe voneinander getrennt werden. Die mikroskopischen Untersuchungen der erwähnten Ligamenta ergaben annähernd denselben Befund, nur daß hier die Muskulatur reichlicher vorhanden war und das Bindegewebe keine Hyalinisierung aufwies.

Zusammenfassend stelle ich fest:

1. Es handelt sich um ein Bauchdeckendesmoid von außergewöhnlichen Ausmaßen (24 kg Gewicht!).
2. Histologisch ist es einwandfrei als Fibromyom nachgewiesen.
3. Der Ausgangspunkt ist mit absoluter Sicherheit nicht mehr festzustellen. Wahrscheinlich ist es aber das Lig. vesicoumbilicale laterale.

An dieser Stelle möchte ich Herrn Prof. Hanser für die liebenswürdige Überlassung des Themas sowie für seine freundliche Unterstützung bei der Arbeit, Herrn Prof. Eymer für die Übernahme des Referates bestens danken.

Literatur.

1. Billroth: zit. nach Sänger.
2. Dannhauer: zit. nach Pfeiffer.
3. Dietrich: Allgemeine Pathologie u. Pathol. Anatomie.
4. Durante: zit. nach Pfeiffer.
5. Freund: Ergebnisse der Allgem. Pathologie, Bd. III, 2.
6. Grätzer: Die bindegewebigen Neubildungen der Bauchwand. Diss. Breslau 1879.
7. Gruber: Handbuch der Spez. Pathologie.
8. Herxheimer: Grundriß der Pathol. Anatomie.
9. Herzog: Festschrift des ärztl. Vereins München, 1883. Zit. nach Pfeiffer.
10. Hugel: Zentralbl. f. Gynäkologie v. 1906.
11. von Klot: Über bindegewebige Bauchdeckentumoren. Bruns Beiträge zur klin. Chirurgie, B. 123 v. 1921.
12. Lantuéjal und Bernard - Griffiths: Bull. Soc. Obstétr. Paris 1933, Referat im Zentralbl. für Gynäkologie v. 1934.
13. Ledderhose: Die chirurgischen Erkrankungen der Bauchdecken. Deutsche Chirurgie v. Billroth und Lücke 1890.
14. Müller: zit. nach Pfeiffer.
15. Nélanton: zit. nach Pfeiffer.
16. Oertel: Leitfaden der topographischen Anatomie.
17. Olshausen: Zeitschr. für Geburtshülfe und Gyn. Band 41.
18. Paget: zit. nach Olshausen.
19. Pfeiffer: Desmoide der Bauchdecken. Bruns Beiträge z. klin. Chir., Bd. 44, v. 1904.
20. Ribbert: zit. nach Pfeiffer.
21. Rokitansky: zit. nach Olshausen.
22. Rosthorn: zit. nach Pfeiffer.
23. Sänger: Archiv f. Gynäkologie, Bd. 16. und 24.
24. Sieglbauer: Lehrbuch der normalen Anatomie.
25. Stein: Monatsschrift für Geburtshülfe und Gynäkol. Bd. 19.
26. Steinberg: Desmoide Geschwülste der Bauchdecken. Diss. München 1912.
27. Stöckel: Zentralbl. für Gynäkol. 1901.
28. Strassmann: Zentralbl. für Gynäkol. 1916.
29. Weinlechner: Ref. Zentralblatt f. Gynäkologie 1883.
30. Weisswange: Zentralbl. für Gynäkol. 1908.
31. Wischnewsky: Diss. Petersburg 1903. Ref. enth. in Frommels Jahresberichten 1903. Zit. nach Pfeiffer.
32. Wyder: zit. nach Pfeiffer.

Lebenslauf.

Am 19. Oktober 1912 wurde ich in Ludwigshafen a. Rh. als Sohn des Frauenarztes Dr. Hans Heuck geboren. Ich besuchte vom Jahre 1919 bis 1922 eine Privatschule in Mannheim und anschließend das dortige Karl-Friedrichs-Gymnasium, wo ich im März 1931 die Reifeprüfung ablegte. Im Sommer 1931 begann ich in Heidelberg das Studium der Medizin. Mit Ausnahme eines Semesters, das ich in Freiburg i. Br. verbrachte, studierte ich die vorklinischen Semester in Heidelberg. Dort bestand ich im Sommer 1933 die ärztl. Vorprüfung. Die ersten beiden klinischen Semester war ich an den Universitäten Berlin und Königsberg. Während der folgenden Semester hörte ich an der Universität München, wo ich im Januar 1937 die ärztl. Staatsprüfung beendete. Seitdem bin ich als Medizinalpraktikant am Path. Institut des Städt. Krankenhauses Ludwigshafen a. Rh. (Prof. Hanser).

PILGER
DRUCK